Aus der medizinischen Universitätsklinik Freiburg i. Br.
(Direktor: Professor Dr. Bohnenkamp.)

Zur Diagnose der Lungenaktinomykose

Inaugural-Dissertation

zur
Erlangung der Doktorwürde
der
Hohen Medizinischen Fakultät
der
Albert-Ludwigs-Universität
zu
Freiburg im Breisgau

vorgelegt
von

Hanna de Jonge
aus Leer in Ostfriesland.

1935

Gatzer & Hahn, Graphische Werkstätten, Schramberg (Schwarzwald)

Referent:
Professor Dr. Schilling.
Mediz. Röntgenabteilung
Freiburg i. Br.

R. UNIV.
BIBLIOTHEEK
LEIDEN

Dem Referenten dieser Arbeit,
Herrn Professor Dr. Schilling,
für die Ueberlassung des Themas meinen Dank zuvor.

Zur Diagnose der Lungenaktinomykose.

Es ist aus den bisher veröffentlichten Beschreibungen über Lungenaktinomykose klar zu erkennen, daß die Diagnosenstellung bei dieser Erkrankung außerordentliche Schwierigkeiten macht. Der Hauptgrund ist zunächst darin zu suchen, daß die Lungenaktinomykose eine überaus seltene Krankheit ist, denn sie macht selbst nur wieder 2% der Aktinomykosefälle überhaupt aus. Also fehlt die entsprechende Erfahrung. Aber trotzdem hat man mit Hilfe dieser relativ wenigen in der Literatur beschriebenen Fällen nach einem Einteilungsprinzip gesucht, um die Kompliziertheit der klinischen und röntgenologischen Erscheinungsformen leichter fassen und diagnostizieren zu können. Aber weder pathologisch-anatomisch noch nach dem Infektionsgang dieses Pilzes lassen sich eigentümliche Symptome herausziehen, noch Folgerungen anstellen. Immer wieder hat man krampfhaft versucht, Charakteristika herauszuschälen, aber in Wirklichkeit sind es Tatsachen, die für diesen oder jenen Fall zutreffen, aber für die Symptomatologie nur soviel bedeuten, als daß sie einen Baustein ausmachen.

Die zwei Fälle von Lungenaktinomykose, die dieser Arbeit zugrundeliegen, sollen durch ihren, von den andern Lungenakt.-Fällen abweichendem klinischen Verlauf und anderen röntgenologischen Erscheinungen zeigen, daß man bei dieser Krankheit nicht berechtigt ist, von „typischen“ oder von „charakteristischen“ Symptomen zu sprechen. Das liegt entweder in der Seltenheit dieser Krankheit oder, wie es den Anschein hat, in der Polymorphie der Erscheinungen. Aus dem ergibt sich ohnehin, mit welcher Willkür man verfährt, wenn man den Krankheitsverlauf in Stadien einteilt. Zudem ist es bei keinem Krankheitsprozeß so, daß jeder Einzelfall die ganze Reihe der Entwicklungsmöglichkeiten ordnungsgemäß durchläuft. Einige Formen zeichnen sich durch ein mehr oder weniger langes, fast völlig symptomenloses Initialstadium aus. Da mag die pathologische Entwicklung Halt gemacht haben oder sogar bis zu einem gewissen Grad reversibel sein, an andern Partien findet sich jedoch ein unaufhaltsamer, im Stillen wachsender Prozeß, der zur Zeit stumm sein kann, aber durch irgend eine biologische Resistenzverminderung klinisch wahrnehmbar wird. Dieses im Gegensatz zum rapiden Verlauf, wo von Anfang an die Krankheit ununterbrochen progrediert und in kurzer Zeit zum Ende führt.

Die klinischen Erscheinungen spielen bei der Lungenaktinomykose eine wenig bedeutsame Rolle. Die Perkussion und die Auskultation sind nur wichtig, wenn sie die Deutung des Röntgenbildes unterstützen sollen. Die anderen klinisch-diagnostischen Hilfsmittel, die uns noch zur Verfügung stehen, haben eine unsichere Zuverlässigkeit.

Die Röntgenuntersuchung ist von unbestreitbarer Wichtigkeit. Wenn das Bild auch unspezifisch ist, weil der Akt.-Pilz keine ihm eigentümlichen Eintritts- und Ausbreitungsmechanismen besitzt, und die Schattenbildung je nach der Reaktionsweise des zufällig befallenen Gewebes, sei es Lymphdrüsen, Lunge, Pleura usw. und ihrer Kombinationen anders ausfällt, außerdem noch die augenblickliche Abwehrkraft des Organismus Bedeutung hat und eventuell das Vorhandensein einer schon anderen Lungenerkrankung, so daß die Aktinomyklose dieser also aufgepropft wäre und das Bild weiterhin komplizieren würde, so hat trotzdem Eichbaum recht. Er sagt, daß die Röntgenologie wie die pathologische Anatomie als „gemeinsames Arbeitsziel, die Erforschung des morphologischen Substrats krankhafter Vorgänge" hat. Zudem ist die Lokalisation und Ausdehnung genau bestimmbar und berechtigt zu differentialdiagnostischem Abwägen.

Unter dieser Einstellung der polymorphen Schattenbildung auf dem Röntgenschirm und wechselvollen Verlaufsformen, die dem Einzwängen in eine starre Symptomatologie und der künstlichen Abgrenzung gegenüber anderen Erkrankungen trotzen, muß das Folgende verstanden werden.

Auf die geringe Verwertbarkeit der klinischen Erscheinungen ist schon in der Einleitung hingedeutet worden. Als spezifische Nachweise sollen die Cutan-Komplementbindungsreaktion nach Walker[1] und die wenig gut erprobte Reaktion nach Arêa-Leao[2] gelten. Die histologische und bakteriologische Untersuchung, wie der Tierversuch dürfen nach Friedrich[3] nicht entbehrt werden. Er weist aber an Hand von Versuchen darauf hin, daß man diesen Untersuchungen nicht zu hohen Wert beimessen soll. Bei einem von meinen beiden Fällen ließen sich 4 Wochen vor dem Exitus Aktinomyces-Drusen weder im Punktat noch im Kulturverfahren nachweisen.

Es ist auffallend, daß von röntgenologischer Seite eine vom Hilus ausstrahlende, scharf abgesetzte, sehr dichte Schattenbildung als besonders kennzeichnend für Lungenakt. hingestellt wird (Lüdin[4], Marko[5], Plieninger[6], Hammann[7], Fr. Lord[8]). Eichbaum[9] sagt, daß das doppelseitige Befallensein des Hilus ein wich-

tiges Merkmal ist, wenn auch wohl meistens die Veränderungen auf der einen Seite, besonders der rechten deutlicher sind, Fraenkel und Roepke [10] finden sie meist im Unterlappen der linken Lunge und in den seitlichen Abschnitten, Karewski [11] in der Lungenspitze. Auch Marko hat verschattete Hilusdrüsen nachgewiesen, die aber bei seinem Fall und wie es in der Literatur noch häufig zu finden ist, die Folgen eines alten Tbc.-Infektes sein können. Lüdin fügt hinzu, daß der Solitärschatten für Akt. charakteristisch ist, der sich eben meist am Hilus lokalisiert, aber nach einer neuen Beobachtung von ihm, als solcher auch im oberen rechten Mittelfeld vorkommen kann. Er lehnt von vornherein alle multiplen rundlichen Schatten als Tumormetastasen ab. Möller [12] beschreibt eine Röntgenaufnahme mit fast homogener akt. Verschattung der unteren Abschnitte des rechten Lungenfeldes. Halpern und Levinson [13] finden bei einem Patienten ausgedehnte Infiltrationen der ganzen rechten Lunge, van der Wildenberg [14] bringt einen Fall mit einem Tumor in der Supraclaviculargrube mit Fortsetzung in die Tiefe des Brustkorbs am Mediastinum entlang. Wenn ich jetzt zur Betrachtung der Röntgenbilder meiner beiden Fälle komme, und sie mit den in der Literatur beschriebenen vergleiche, so ist es interessant, zu sehen, daß eigentlich keines von den bisher als besonders typisch hingestellten Merkmalen zutrifft.

Bei Fall I (K.) hat man den Eindruck, als sei im ganzen Lungenbereich eine große Anzahl Flocken aufgewirbelt worden, die sich allmählich ihrer Schwere nach auf dem Lungenboden absetzen. In den Ober- und teilweise in den Mittelfeldern beiderseits finden sich kleinere und größere, gleichmäßige und ungleichmäßige, z. T. dichte, vereinzelt auch weniger dichte Herdschatten. Der untere Teil des rechten Lungenfeldes ist im ganzen stark verschattet. Das rechte Zwerchfeld ist nicht differenzierbar. Die linke Lungenbasis zeigt eine schmale Verschattung, die am Thoraxrand entlang bis zum Spitzenfeld hinaufreicht.

Bei Fall II (O.) ist das Bild auf der linken Thoraxhälfte ähnlich dem vorigen. Die untersten Lungenteile sind stark verdichtet mit Auflösung in zahlreiche Schattenflecke nach oben. Die rechte Lungenseite ist frei.

Also bei beiden Röntgenbildern sind keine Hilusverdichtungen gefunden worden. Die rechte Seite ist nicht bevorzugt, im Gegenteil, bei Fall II vollständig verschont geblieben. Lüdin's Auffassung, daß die Akt. stets einen Solitärschatten bilden müsse, trifft also hier nicht zu. Eine homogene Verschattung nach Möller usw. ist hier zwar da, aber sie löst sich bei beiden Teilen in multiple kleinherdige Schatten-Bildungen auf. Die harten strangartigen, fä-

cherförmigen, vom Hilus radiär ausstrahlenden Verdichtungen sind in keinem Lungenteil zu beobachten. Jedoch konstrastreich, vielleicht etwas strahlig, oder besser gesagt sternförmig, sehen die multiplen Schattenflecke aus.

Die allgemeine Auffassung, daß der Lungenhilus die zuerst befallene Stelle der Lunge sei, mag auf die Ansicht W. Kochs [15] zurückgehen, der einen der Akt. typischen Infektionsweg aufgestellt hat. Nach ihm soll die häufigste Invasion von der Mundhöhle und dem Oesophagus und besonders dessen physiologischen Engen aus geschehen. Er glaubt, daß sich der aktinomykotische Prozeß von dem Oesophagusgebiet aus descendierend im mediastinalen, pericardialen und pleuralen Zellgewebe entwickelt, auf die Lunge übergreift und im Hilusgebiet zuerst sichtbar wird. Als Komplikation kommt die paravertebrale Eiterung in Betracht. Henk [16] beobachtete auch einen solchen Fall von Akt. der Wirbelsäule und Brustwandungen mit fortschreitender Infiltration der Lunge. Die zweite Ausbreitungsweise soll primär auf dem bronchialen Weg erfolgen, wobei die Lymphknoten entzündlich geschwollen sind. Und als dritte Form ist die metastatische angeführt. A. Nossal [17] hat dasselbe Schema aufgestellt. Oldenburg [18] verfährt nach einem anderen Einteilungsprinzip und gliedert seine Entstehungsmöglichkeiten in primäre (durch Inhalation, durch direkt eingewanderte Getreidegrannen, Tonsillen als Eintrittspforte) und sekundäre (direkter Einbruch aus benachbartem Herd, hämatogen-embolisch, lymphogen). Hier ist wieder unbedingt zu sagen, daß die Akt. wohl nicht nach einem bestimmten Prinzip fortschreitet, sondern gerade wie die anatomischen Verhältnisse zufällig liegen, im Bindegewebe wuchern kann, eine Vene arrodiert (Nathan [19]) und das Blut einige Pilzelemente verschleppt. Damit wird irgendein Organ, sei es Lunge, Pleura oder vielleicht auch Knochen usw. befallen. Es scheint nach der Literatur (Oldenburg, Israel [20], Birch-Hirschfeld [21], Fraenkel [22], Donalis [23]) wohl häufig vom Rachen, — kariösen Zähnen oder Tonsillen — aus eine Invasion stattzufinden, die wahrscheinlich die nächstliegendsten Teile befällt und allmählich zögernd auf die Lunge übergeht. Das braucht aber darum nicht als besonders charakteristisch zu gelten, sondern es kann ebensogut ein massiver Einbruch in irgendwelche gebahnten oder ungebahnten Wege erfolgen. Vielleicht wird er begünstigt durch Widerstandslosigkeit des Organismus oder durch gleichzeitig bestehende Krankheit des betreffenden Organs, und man kann mit derselben Berechtigung bei dieser Form als von einer charakteristischen sprechen wie bei der vorigen. Ich fasse das Fortschreiten des aktinomykotischen Gewebsinfiltrats nicht als ein mechanisches Sichsenken auf, — wie es

Fall I (K).

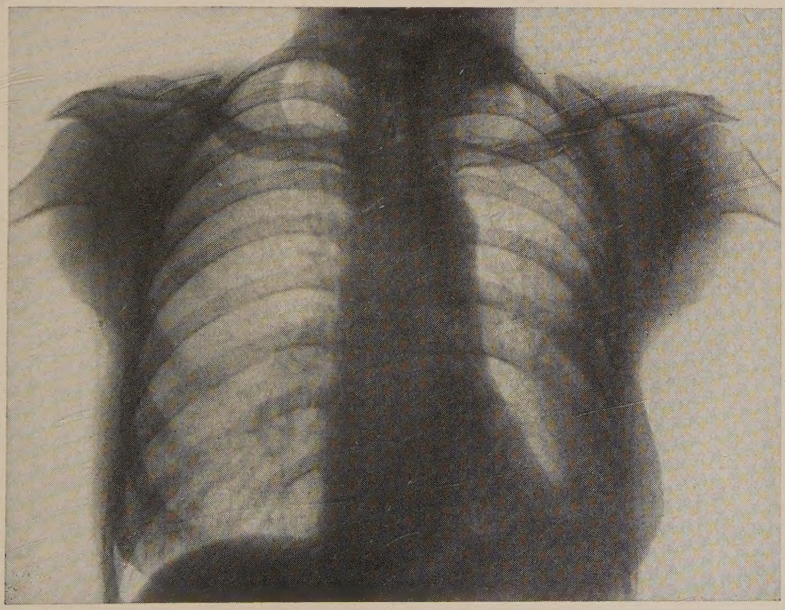

Fall II (O).

die Ansicht Kochs ist, und wie Lindt[24] die Akt. demgemäß prophylaktisch im Halsgebiet „abfangen" will, ehe sie zu weit an der Wirbelsäule bzw. in dem Brustraum hinabgestiegen ist, — sondern kombiniere alle Faktoren, die Koch, Nossal und Oldenburg als einzelne selbständig verlaufende Formen in ihren Gliederungen aufzählten, zu einem einzigen Prozeß. Natürlich muß dabei berücksichtigt werden, daß bei diesem Fall diese Form der Ausbreitung überwiegen kann und bei jenem Fall jene Form. So muß auch der Fall I verstanden und darf nicht als Sonderfall betrachtet werden, sondern gehört unbedingt zur Symptomatologie dieser Krankheit hinzu.

Hier beweisen die ganzen klinischen Erscheinungen das Vorherrschen der hämatogenen Ausbreitungsweise: Die multiplen Herde in der Lunge, in den unteren Partien der Pleura, deren Reaktion sich in der Verschwartung und Verwachsung mit dem Zwerchfell zeigt, dann das aktinomykotische Infiltrat im rechten Oberschenkel und in der Gegend des Kreuzbeins. Nach der Krankengeschichte muß etwa die Krankheit 1 bis 1½ Jahre bestanden haben, als zum Schluß dieser Zeit eine plötzliche Allgemeinverschlechterung sich bemerkbar machte und man dann die Zeichen der hämatogenen Streuung gewahren konnte. Nach einem halben Jahre erfolgte der Exitus. Der Fall II bildet gewissermaßen das Bindeglied zwischen dieser progredienten Erkrankung und der früher erwähnten chronischen Lungenakt. Diese Patientin machte eine kleine Streuung nur in die linke Lungenhälfte durch, worauf der Gang der Krankheit sich wieder verlangsamte und nur die schon lange bestehende Fistel und Verhärtung der linken Brustwand sich auf die oberen Bauchdecken ausbreitete. Ein drittes Einteilungsschema ist früher von Israel aufgestellt worden und ist noch heute zu finden. Er unterschied das

I. Stadium — bronchopulmonal,
II. Stadium — pleurothoracal,
III. Stadium — fistulär.

Nach Angliederung der Keime auf der Bronchialschleimhaut entwickelt sich ein Desquamativprozeß, daraus wuchern Granulationsknötchen und um diese herum bilden sich chronisch-pneumonische Prozesse. Durch Ausdehnung und Konfluenz dieser Herde entstehen bronchopneumonische Infiltrate. Durch den pathologischen Reiz kommt es zur chronischen Bindegewebsproduktion oder zur Einschmelzung mit Höhlenbildung. Dann greift die Lungenakt. bald auf die Pleura und von hier auf die Brustwand über, führt zur Infiltrierung der Thoraxwand mit späterer Fistelgangbildung. Wenn

allgemein ein bronchopulmonales Stadium bestehen sollte, wäre damit gesagt, daß jede Akt. durch Aspiration des infektösen Materials entstehen müsse. Das widerspricht aber den früher angeführten Entstehungsmöglichkeiten. Ein pleurothoracales Stadium läßt sich niemals gegen die anderen Stadien abgrenzen, es ist erklärlich, wenn man den ganzen pathologischen Prozeß im Auge hat. Das fistuläre Stadium wäre der endliche Durchbruch eines chronisch verlaufenden Falles. In dieser Zeit soll nach Oldenburg, Lord und Mann[25] eine Metastasierung einsetzen und zwar meistens in den Oberschenkel. In meinem Fall I hat aber die hämatogene Ausbreitung schon bald nach einem symptomenarmen Anfangsstadium eingesetzt und das dritte, vielleicht auch das zweite Stadium völlig übersprungen.

Aus der ausgesprochenen Vielgestaltigkeit der Eintritts- und Ausbreitungsmöglichkeiten und der daraus sich ergebenden Polymorphie der Röntgenbilder und klinischen Manifestationen erkennt man die große Schwierigkeit der Diagnosenstellung. Die vielen Versuche, die unternommen wurden, den Verlauf einzuteilen, sind nur wieder ein Beweis dafür, wie sehr man bestrebt war, die Reichhaltigkeit der pathologisch-anatomischen Veränderungen und damit die Diagnostik besser zu erfassen. Damals war es wegen der geringen Zahl der bekannten Fälle unmöglich, ein System zu schaffen, und heute erkennt man, wie irreführend es sein würde.

Wenn die Lungenakt. schon als solche wenig charakterisiert werden kann, ist es umso schwieriger, eine Abgrenzung gegenüber anderen in Frage stehenden Lungenerkrankungen zu schaffen. Es läßt sich kein Symptom als besonders typisch herausbilden, jedes einzelne ist gleichmäßig nichtssagend. Wie nicht einmal ein negativer bakteriologischer Befund niemals das Vorhandensein ausschließen darf, — wie der Fall I beweist, wo der sichere Pilznachweis erst vierzehn Tage vor dem Exitus gelang und nach Halpern und Levinson die Akt. erst sicher bei der Obduktion festgestellt wurde, — soviel weniger darf man die anderen Krankheitsäußerungen bewerten. Nossal beschreibt den Verlauf der Krankheit: Die Patienten machen vage Angaben über Husten, Seitenstechen, Kurzatmigkeit. Sie magern etwas ab, zeigen Temperatursteigerung, Schwitzen, haben schleimigen Auswurf. Objektiv fand er die Zeichen eines diffusen Katarrhs mit Infiltrierungen und Symptomen von Kavernenbildung. Die fragliche Diagnose schwankt zwischen Bronchitis, interstitieller Pneumonie, Bronchiektasen und Lungentbc. Bei Fehlen von Tbc.-Bazillen im Sputum und gleichzeitigem schweren Allgemeinbild und zunehmendem körperlichem

Verfall hält Siebert[28] die Tbc. für unwahrscheinlich. Hamman und Plieninger grenzen die Akt. gegenüber Tuberkulose röntgenologisch nach ihrer alten Auffassung ab, indem die Akt. in der Hilusnähe und in den Unterfeldern lokalisiert sei mit dichter, scharfer Abgrenzung der Schattenbildung. Nach Siebert, Sharpe[26]) und Oldenburg läßt das Auftreten eines unerträglichen fötiden Geruchs des Sputums auf Akt. schließen, — Stöve bezeichnet es als eitrig geballt, sanguinolent und muffig riechend, — wenn im Röntgenbild kein Abszeß nachweisbar ist. Wenn größere Auswurfsmengen gleichzeiitg bestehen, könnte irrtümlicherweise an eine Bronchoblennorrhoe mit oder ohne Bronchiektasenbildung gedacht werden. Ist die Pleura ergriffen, hält Nossal den Prozeß für charakteristischer. Entweder verschmelzen das parietale und viscerale Blatt miteinander und die Adhäsionssymptome, ziehende und stechende Schmerzen im Bereich des Thorax stehen im Vordergrund oder die Blätter werden durch entzündliches Exsudat voneinander getrennt. Er führt die Zunahme des Fiebers, Reizhusten, rapide Abmagerung darauf zurück. Beide Formen werden wohl immer nebeneinander verlaufen. Differentialdiagnostisch wäre noch über Pleuritis und Empyem zu diskutieren. Sind Schwartenbildung und bindegewebige Schrumpfung sehr beträchtlich, dann macht sich die Einkeilung der Nervenäste der Intercostales durch heftige Neuralgien bemerkbar. Die Lungensklerosierung führt zu dem früher geprägten Ausdruck: Retrecissement thoracique und sekundär zur Skoliose (Moeller). Nossal weist besonders auf das Retrecissement als beachtenswertes Symptom hin. Wenn die Akt. von der Pleura her die Brustwand weiter infiltriert, leiten die lebhaften Schmerzen, die eminent chronische Infiltration der Thoraxwand, die oft beschriebene brettharte Beschaffenheit bedeutend leichter zur richtigen Diagnose hin. Das Empyema necessitatis und eine tuberkulöse Rippenkaries sind relativ früh abzutrennen. Nach Kirklin und Hefke[27] haben die knöchernen Veränderungen an Rippen und Sternum differentialdiagnostischen Wert, da diese Veränderungen weder bei chronischem Lungenabszeß, noch bei der Tuberkulose, noch bei chronischem Epyem vorkommen. Ob es wirklich eine destruierende Knochenakt. gibt, kann nicht sicher entschieden werden, weil noch zu wenig Beobachtungen gemacht wurden. Koch macht einige Angaben darüber und sagt, daß die Wirbelsäulenakt. eine Komplikation der Mediastinalakt. sein könnte. Bei Fall I lag die Vermutung nahe, daß es sich am Kreuzbein um eine solche handeln würde. Bei der Jodipinfüllung zeigten sich im Röntgenbild einige seitlich gelegene Schattenflächen am Kreuzbein und am V. Lendenwirbel. Jedoch der Sektionsbefund ergab nur eine aktinomykotische Abszeßbil-

dung des subcutanen Gewebes und keine nachweisbare Knochen- oder Periostakt.

Damit sind die klinischen Symptome differenzial-diagnostisch ausgewertet und es bleiben die röntgenologischen Erscheinungen zu betrachten. Lüdin hat eine Arbeit über den „solitären, umschriebenen, rundlichen Schatten im Lungenröntgenogramm" veröffentlicht. Er zog gegenüber dem solitären Akt.-Schatten das primäre Sa. und Ca., Echinokokkus, interlobäres Empyem, Lungenabszeß, Infarkt, Dermoidzyste des Mediastinums, Amyloidtumor der Lunge, — Lues läßt sich serologisch ausschließen, — intrathorakale Struma in Frage. Wie meine beiden Fälle zeigen, braucht sich nicht immer nur ein solitäres, sondern es können sich ebensogut multiple Herdschatten entwickeln. Mit dieser Tatsache wird der Bereich der Differentialdiagnose erweitert werden müssen, und es fallen die Tumormetastasen Sa., Hypernephrom, Ca., Hodgkin, außerdem noch der multiple Echinokokkus mit hinein. Raimondi [29] und andere versuchten mittels Lipiodolfüllung die Akt. gegenüber Lungentuberkulose und Tumoren zu differenzieren. Er sieht außer anderen unregelmäßigen Hohlräumen die Bronchien als dicke, gefüllte, cylindrische Rohre, die durch die Sklerose der Lunge bedingt sind. Die wenig gute Deutlichkeit jedoch hat ihre Ursache in der nur gering strahlendurchlässigen Pleuraschwarte, der geschrumpften Thoraxwand und der Sklerose des Lungengewebes. Die Entstehung von Fisteln nach außen, oder doch die Neigung dazu mit den anderen im Röntgenbild festgestellten Tatsachen, hält er für die Akt. charakteristisch und zieht daraus wesentliche Schlüsse.

Aus dem allen ist ersichtlich, daß mit Hilfe des Röntgenogramms, das unzweifelhaft eine wesentliche Rolle in der Lungendiagnostik spielt, es nicht möglich ist, eine präzise Entscheidung zu treffen. Die Lungenakt. ist nicht streng lokalisiert, sondern erscheint wahllos verstreut und in den mannigfachsten Bildungen. Sie kombiniert die exsudativen, proliferativen und sklerosierenden Vorgänge, wie es bei den pathologischen Prozessen anderer Aetiologie ebenfalls geschieht. Ist die Erkrankung so weit fortgeschritten, daß sie dem Auge sichtbar wird, liegt die Vermutung auf Akt. sehr nahe, und das Röntgenbild hat, wie bei dem Fall nach Raimondi schon sowieso an Wert viel verloren. Bei der Diagnostik muß man eine doppelte Ueberlegung anstellen. Die röntgenologischen Resultate zusammen mit den nachgewiesenen klinischen Symptomen müssen gegenüber den verschiedenen konkurrierenden Krankheiten ausgewertet und überprüft werden, und man muß bedenken, wie weit es überhaupt möglich ist, durch irgendeinen Befund eine der fraglichen Krankheiten auszuschließen. Um-

gekehrt muß man von den in Frage stehenden Krankheiten auf den Kranken schließen, und vielleicht ist es dann möglich, mit mehr oder weniger Wahrscheinlichkeit die richtige Diagnose zu stellen. Bei der Akt. sind die Verhältnisse so vielgestaltig, daß von jeder anderen Lungenerkrankung Erscheinungen bei ihr zu finden sind. Die Eigentümlichkeit der Lungenakt. liegt in ihrer Kompliziertheit, das Charakteristische — so paradox es klingt — in der wahllosen, zufälligen Kombination aller möglichen Symptome, soweit sie überhaupt den Bereich der Lungenerkrankungen betreffen. Wie ich zu Anfang sagte, führt die Aufstellung einer Symptomatologie zur größten Willkür. Mit neuen anderen Krankheitsfällen werden neue Krankheitserscheinungen zu finden sein, und solange noch nicht genügend Beobachtungen gemacht werden konnten, — und komplizierte Krankheiten brauchen derer viele, — wird es immer schwierig bleiben, dieses Krankheitsbild im Ganzen zu verstehen und aus dem heraus gegenüber anderen abzugrenzen.

Literatur.

1. Walker, J., Versuche über Cutanreakt. u. Complementbdg. bei Akt. Mitt. a. d. Grenzgeb. d. Med. u. Chir. Bd. 36, H. 1, 1923, S. 55—95,
2. Aréa Leao, Reakt. sérologiques dans l'act. Ztbl.
3. Friedrich, H., Ueber Fehlerquellen d. exakt. Unters. meth. z. Nachw. v. Tbc. u. Act. Mnch. Med. Wchschr. 1930 II, 1443/45.
4. Lüdin, Beitrag zur Röntgenbehdlg. der Lungenakt. Strahlenther. Bd. 42, 1931, S. 466—470.
5. Marko, Des., Beiträge z. Röntgendiagn. u. -ther. d. Lungenakt. Fortschr. Röntgenstr. 39, 1929, S. 629—640.
6. Plieninger, Th., Ueber primäre Lungenakt. Z. Tbc. 59, 1930, S. 152—157.
7. Hamann, Amer. Rev. Tbc. 16, Nr. 5. zit. nach Ostfeld.
8. Lord, Fr., Discussion of the diagn. in a case of prim. pulm. act. Ztbl. Bd. 41.
9. Eichbaum, Geschwulstartige Akt. der Lunge u. des vord. Mediast. Eine anatom.-röntgenol. Untersuchung. Fortschr. Röntgenstr. 43, 1931, 346—357.
10. Fränkel und Roepke, Spez. Pathol. u. Ther. der Lungenkrankh. Klinik d. Tbc. 1924.
11. Karewski, Akt. der Lunge und Pleura. Erg. Chir. 8, 1914.
12. Moeller, Fall v. atyp. verl. prim. Lungenakt. Ztrbl. Röntg. X, 1931.
13. Halpern und Levinson, J. amer. med. Assoc. 91, Nr. 1, (1928).
14. v. d. Wildenberg, Act. profonde du cou et du médiast. Arch. of Otolaryng. 7, Nr. 1, (1928).
15. Koch, W., Typ. Infekt.weg bei Lungenakt. Z. exp. Med. 61, 1928, S. 335—346.
16. Henk, Ein Fall von Akt. d. Wirbels u. d. Brustw. m. Propag. a. d. Lunge. Mnch. Med. Wochschr. 1892, Nr. 24 u. 25.
17. Nossal, A., Akt. d. Brustorgane. Zentr.bl. f. d. Grenzgeb. d. Med. u. Chir. 5, Nr. 12, 1902, S. 465.
18. Oldenburg, Beitrag z. Klin. d. prim. Lungenakt. Beitr. Kl. Tbc. 74, H. 1/2, S. 92.
19. Nathan, H., Ueber d. Ausbreitgs.weg d. prim.intest. Akt. Klin. Wchschr. 1930 II, S. 1543—1545.
30. Israel, Beitr. z. Pathog. d. Lungenakt. Arch. f. Klin. Chir. Bd. XXXIV, p. 160.
21. Birch-Hirschfeld, zit. nach Oldenburg.
22. Fränkel, Spez. Pathologie und Therapie der Lungenkrankheiten. 1904.
23. Donalis, Beitrag z. Kenntnis d. Lungenakt. Med. Klin. 1930 I, S. 735—736.
24. Lindt, Ein Fall v. prim. Lungenspitzenakt., Korresp.bl. f. Schweizer Aerzte. Jg. 19, 1889, S. 262.
25. Lord und Mann, Riforma medic. 40, Nr. 25, 1924.
26. Sharpe, Brit. med. J., 1928, Nr. 3521.
27. Kirklin und Hefke, The röntgenologic aspect of akt. of the lungs. Ztrbl. Radiol. XI, 1932.
28. Siebert, Diff. diagnost. Schwierigk. b. d. Akt. d. Lungen. Dtsch. med. Wchschr. 1931 I, S. 936—937.
29. Raimondi, Radiologie u. Lipiodoldiagn. d. Lungenakt. Ztrlbl. Radiol. XI, 1932.

Lebenslauf.

Am 7. Januar 1910 bin ich in Emden (Ostfriesland) geboren. Ich besuchte das Lyzeum in Münster und Emden und späterhin das Lyzeum und Oberlyzeum in Leer (Ostfriesland). Im Sommer 1929 begann ich das Studium der Medizin in Göttingen und machte dort die ärztliche Vorprüfung. Darauf studierte ich in Innsbruck, Kiel und Freiburg i. Br., wo ich 1934 das Staatsexamen bestand.